Aus der Prosektur des Krankenhauses r. d. I. in München.

Ueber

Perihepatitis fibrosa.

Mit einer Tafel.

Inaugural-Dissertation

zur

Erlangung der Doktorwürde

in der

gesamten Medizin

verfasst und einer

Hohen medizinischen Fakultät

der

Kgl. Bayer. Ludwig Maximilians-Universität zu München

vorgelegt von

Karl Hokamp

Medizinalpraktikant aus Hamm in Westfalen.

München 1905.

Kgl. Hof-Buchdruckerei Kastner & Callwey.

Digitized by the Internet Archive
in 2026

https://archive.org/details/IA41549027_0177

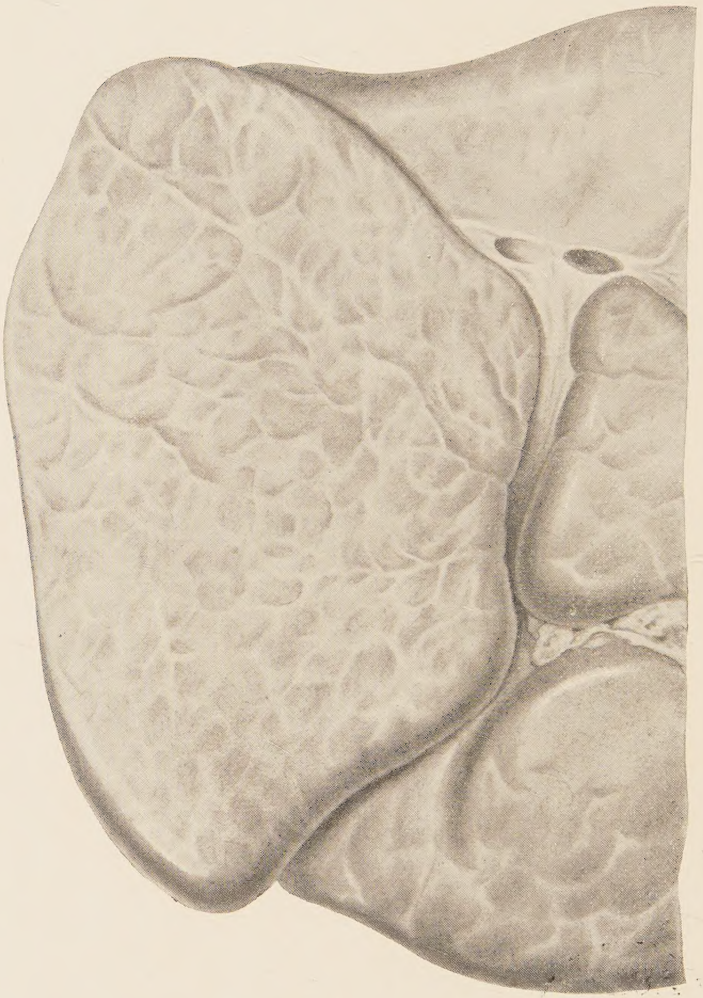

Erklärung der Figur: Hintere Fläche des l. Leberlappens. Teile des Lob. quadratus u. candatus sind durch unregelmässige Verdickungen der Leberkapsel grob granuliert. Die neuentwickelten Gewebszüge zeigen teils einen Verlauf wie die Gefässe, teils stellen sie unregelmässige Netze dar.

Aus der Prosektur des Krankenhauses r. d. I. in München.

Ueber

Perihepatitis fibrosa.

Mit einer Tafel.

Inaugural-Dissertation

zur

Erlangung der Doktorwürde

in der

gesamten Medizin

verfasst und einer

Hohen medizinischen Fakultät

der

Kgl. Bayer. Ludwig Maximilians-Universität zu München

vorgelegt von

Karl Hokamp

Medizinalpraktikant aus Hamm in Westfalen.

München 1905.

Kgl. Hof-Buchdruckerei Kastner & Callwey.

Gedruckt mit Genehmigung der medizinischen Fakultät der Universität München.

Referent:

Herr Obermedizinalrat Prof. Dr. v. Bollinger.

Meinen lieben Eltern!

Die Leberserosa als ein Teil des Bauchfells spielt naturgemäss bei allen Erkrankungen eine gleiche Rolle wie dieses; daher treffen wir Entzündungen der Leberkapsel nicht nur als Teilerscheinung einer allgemeinen, sondern als den Sitz bei einer circumscripten Peritonitis. Je nachdem es sich um akute oder chronische Form der Entzündung handelt, werden wir auf der Leberoberfläche bald feine, sammetartige Trübungen, bald spinnwebennetzähnliche Fibrinfäden oder zarte häutige Auflagerungen vorfinden, oder die Leber wird mit ihrer Umgebung durch Convolute derber Gewebsbündel verwachsen sein. Das letztere Bild zeigt sich namentlich oft bei der chronischen Bauchfelltuberkulose. Neben diesen, durch ihre Zugehörigkeit zum Peritoneum bedingten Krankheitsprozessen treten an der Leberkapsel auch häufig pathologische Veränderungen durch Erkrankungen des Leberparenchyms, sowie durch uns vorläufig noch unbekannte Ursachen auf. Von den Erkrankungsformen sind es nach Birch-Hirschfeld besonders die atrophische resp. die hypertrophische Lebercirrhose resp. Syphilis, welche das Vorkommen einer auf die ganze Leberoberfläche ausgebreiteten oder auf umschriebene Stellen derselben begrenzten hyperplastischen Perihepatitis, ebenso wie die Bil-

dung von Adhaesionen zwischen Zwerchfell und Leberkapsel häufig machen. Gegenüber dieser sekundären, vom Leberbindegewebe ausgehenden Perihepatitis hat Curschmann zuerst unter dem Namen Zuckergussleber ein eigenartiges Krankheitsbild beschrieben. Mit diesem Namen wird eine durch chronische Perihepatitis bedingte, oft sehr mächtige, nicht auf Tuberkulose beruhende Verdickung des Peritonealüberzuges der Leber bezeichnet, welche entweder primär oder durch Fortleitung von Entzündung des Pericards und rechtsseitige Pleuritis entsteht. Dabei sind Zeichen in Form von mehr oder weniger dicken, schwartigen Bindegewebsauflagerungen an den convexen Flächen gewöhnlicher, demgemäss auch Verlötungen mit dem Diaphragma häufiger, mit dem Colon oder Magen seltener (Lang).

Nach Pick kann eine durch Stauung oder durch Schwellung vergrösserte Leber als Reiz wirken und perihepatische Prozesse erzeugen. Während im allgemeinen diese Formen der Perihepatitis klinisch hinter der primären Erkrankung durchaus zurücktreten und keine speziellen Symptome machen, führt die Zuckergussleber sehr oft zum letalen Ausgang, jedoch kann nach Erichs auch eine Perihepatitis trotz ihrer meistens geringfügigen Bedeutung bisweilen durch Obliteration der grossen Gefässe gefährlich werden. Die Erscheinungen, durch welche die Krankheit sich zu erkennen gibt, sind im wesentlichen folgende:

Schmerzhaftigkeit der Lebergegend bei Druck, bei Bewegung und tiefer Inspiration. Es

ist natürlich, dass diese Veränderungen der Leberkapsel, die meist mit anderen schweren klinischen und pathologischen Erscheinungen Hand in Hand gehen, genügend gewürdigt und beschrieben sind. Dagegen werden in einem grossen Material einschlägiger Literatur kaum Fälle erwähnt, bei denen die oben angeführten primären Krankheitsursachen für die Erklärung der Perihepatitis gar nicht oder kaum in Betracht kommen. Auch in den Abhandlungen Vierorts über die Kombination von Tuberkulose mit Leberscirrhose wird dieser Form von perihepatitischen Veränderungen nicht Erwähnung getan. Und doch scheinen chronische entzündliche Prozesse dieser Art recht häufig zu sein, wenn sie auch nicht immer so auffallend sind wie in einem der vier Fälle, die mir innerhalb zweier Wochen zu Gesichte kamen. In diesen Fällen war wiederum ein Fall so (charakteristisch) ausgeprägt, dass es sich verlohnt, diese Veränderungen resp. Befund gleichsam als charakteristisch für diese Art perihepatitischer Prozesse anzugeben.

Krankengeschichte.

Der 18½ jährige Maurer M. W. war der Sohn lungenkranker Eltern, die nach der Anamnese an Lungenbluten starben. Wegen eines Brustleidens trat er am 4. I. 05 in das Krankenhaus r. d. I. ein, welches er bereits im Oktober des vorigen Jahres wegen dieses Leidens aufgesucht hatte. Bei seinem Eintritt am 4. I. 05 klagte Patient über heftige Brustschmerzen und Kurz-

atmigkeit. An früheren Krankheiten hatte er Rheumatismus durchgemacht. Erst in den letzten Jahren verspürte Patient neben den stechenden Lungenschmerzen häufigen Hustenreiz, dann stellte sich Auswurf, jedoch in geringer Menge ein. Potatorium nur mässigen Grades, geschlechtliche Infektion wird negiert.

Status:

Grosser, abgemagerter Körper von blassem Aussehen. Der Patient macht den Eindruck einer schweren Affektion. Der Thorax, seiner Form nach den Typus paralyticus zeigend, weist neben diesen Eigenschaften noch eine Abnormität dadurch auf, dass die rechte Thoraxhälfte erweitert und vorgebuchtet erscheint. Die hochgradige dyspnoische Atmung ist angestrengt, sehr beschleunigt, von geräuschvollen Lauten begleitet. Auf der rechten Thoraxhälfte kaum sichtbar. Die Lippen, die Nasenspitze, die Fingernägel sind dunkel cyanotisch verfärbt. Die Perkussion ergibt rechts oben Dämpfung, rechts, mitte und unten lauten tympanitischen Schall. Die Lungengrenzen rechts sind nicht sicher zu perkutieren. Eine Dämpfung in den hinteren Partien ist nur oben zu konstatieren. Auskultatorisch ist rechts wenig wahrzunehmen, das Atmungsgeräusch fast aufgehoben, nur oben hört man lautes, verschärftes Inspirium und Exspirium. Letzteres hat oft bronchialen und klingenden Charakter. Links oben ergibt sich bei Perkussion Dämpfung, auskultatorisch reiche Rasselgeräusche, verschärftes Inspirium und Exspirium, letzteres oft von bronchialem Charakter.

Rasselgeräusche aller Grade, besonders in den Oberlappenpartien. Am Unterlappen und Mittellappen, die auch keine Dämpfungen zeigen, wird das Atemgeräusch unbestimmt, dann vesikulär.

Herz: Die Grenzen an normaler Stelle bis auf den Spitzenstoss, der nach aussen verlagert ist. Die Herzaktion ist selbst verstärkt und erschüttert den ganzen Thorax. Der Spitzenstoss selbst ist verbreitert und stark hebend.

Sonst weist der Körper des Patienten klinisch keine besonderen Befunde auf.

Subjektive Beschwerden des Patienten waren in den letzten Krankheitstagen starke Schmerzen in der rechten Brustseite, Fieber war nur anfangs in der Höhe von 38,5—39,2 vorhanden, später liess dasselbe nach, und der Kranke war längere Zeit bis zum Exitus letalis fieberfrei.

Die klinische Diagnose lautete: Phthisis pulmonum, Pneumothorax dexter.

Der Exitus letalis erfolgte am 3. II. Die Obduktion am 4. II.

Sektionsbefund:

Grosser männlicher Körper mit blassen Hautdecken, mässiger Muskulatur und geringem Fettpolster. Die Lippen sind blaurot, ebenso die Nasenspitze und die Fingernägel. An der rechten Hornhaut finden sich nach dem Scleralrande zu spitz einlaufende Substanzverluste. Die Lippen sind mit gelblichen, rauhen Borken belegt. Die Zähne sind gut. Der Thorax ist auf der rechten Seite stark aufgetrieben, der Bauch ist gewölbt, straff gespannt, am linken Unterarm finden sich

Tätowierungen. Die Steissbeingegend zeigt einen etwa markstückgrossen, schmutzig graugrünen, tiefen, verfärbten Substanzverlust, einen oberflächlicheren, etwa dreimarkstückgrossen Defekt mit rotem Grund und grünlichem Pulver bestreut weist der rechte Oberschenkel in der Nähe des Trochanters auf. Oedeme an den Beinen sind nicht vorhanden. Totenflecke sind zahlreich, besonders in den abhängigen Partien. Die Totenstarre ist erhalten. Bei Eröffnung der Leibeshöhle zeigt sich die Bauchmuskulatur ziemlich kräftig und rotbraun. In der Bauchhöhle selbst findet sich eine trübe, gelbliche Flüssigkeit von geringer Menge. Die Leber ragt mit ihrem rechten Lappen fast bis an das Promontorium und rechts bis an die Spina iliaca anterior superior. Der linke Leberlappen überragt das linke Rippenende um etwa 4 Finger. Der Magen ragt unter dem linken Rippenbogen etwa kleinapfelgross hervor. Das Querkolon ist nach links verschoben. Das grosse Netz nach oben und links seitlich verlagert und durch seinen unteren Zipfel mit dem Lobus quadratus der Leber verwachsen. Der Processus vermiformis ragt ins kleine Becken frei beweglich hinein und ist durchgängig. Zwerchfellstand links 7. Rippe, rechts ist das Diaphragma etwa eineinhalbfingerbreit über den Rippenbogen vorgebuchtet und hat die Leber stark nach abwärts gedrängt. Im kleinen Becken finden sich etwa 50 ccm trübe seröse Flüssigkeit. Die Blase überragt nicht die Symphyse. Das Harnrohr ist etwas gelblich verfärbt und aus ihm nur eine geringe Menge Urin ausstreifbar. Beim Einstechen in den 8. Inter-

costalraum entweicht unter pfeifendem Geräusch Luft, welche ein entzündetes Streichholz zum Verlöschen bringt. Gleichzeitig flacht sich die gewölbte rechte Thoraxhälfte ab und die rechte Partie des Diaphragma weicht nach oben hin zurück. Die Rippenknorpel schneiden sich weich. Bei der Herausnahme des Sternums ist die rechte Pleura costalis mit der hinteren Fläche desselben fest schwartig verwachsen, dass sie durchgerissen mit dem Sternum zum Vorschein kommt. Ausserdem ist die rechte Lunge von reichlichen schwieligen Auflagerungen belegt. Man blickt in die rechte Pleurahöhle, welche mit einer flockigen eitrig-serösen, nicht übelriechenden Flüssigkeit erfüllt ist. Die Menge der letzteren beträgt etwa $1^1/_2$ Liter.

Das Herz ist nach links verlagert, ragt nach rechts etwa bis in die Mitte der Wirbelsäule und liegt fest auf. Die linke Lunge ist durch das Herz zurückgedrängt, in der Tiefe der Pleurahöhle sichtbar und zeigt an der Spitze bindegewebige Verwachsung der Pleurablätter. In der linken Pleurahöhle findet sich eine geringe Menge einer weinfarben serösen, klaren Flüssigkeit. Im Herzbeutel ist der Inhalt serös-gelblich, flüssig und gering.

Die linke Lunge fühlt sich schlaff an, ist klein, auf der Schnittfläche zeigen sich an der Spitze derbe Infiltrationen. Die Pleura pulmonalis zeigt keine Veränderungen. Sie spiegelt, ist glatt und glänzend, mit Ausnahme der Spitze und des Unterlappens. An letzterem treten leichte, sammetartige Trübungen hervor. An der Spitze dagegen häutige fibrinöse und fibröse Auflagerungen. Die

Schnittfläche der Oberlappen schneidet sich weich, bald derbe. Die Spitze zeigt bei der linken Lunge eine tief ins Lungenparenchym vorspringende Narbe aus fibrösem Gewebe, welches teilweise verkalkt ist und nach unten in einen cavernösen Zerfallsherd ausläuft. Vereinzelte hirsekorngrosse, graue bis graugelbe Knötchen sind im Oberlappen rings um feinere Bronchialäste angeordnet. Der Saftgehalt des Lungengewebes ist ziemlich reichlich, der Blutgehalt gering, der Luftgehalt fast völlig aufgehoben. Ausgeschnittene Stückchen sinken im Wasser unter. Im Mittel- und Unterlappen fallen einzelne versprengte und graue prominente Infiltrationsherde auf. Sonst jedoch ist das Lungenparenchym blutreich und lufthaltig. Die regionären Lymphdrüsen sind schwarz, nicht geschwollen und ohne feste Einlagerungen. In den grösseren Bronchialästen findet sich wenig schleimiger, gelblicher Inhalt. Die Schleimhaut ist leicht gerötet. Die grossen Gefässe sind leer, ihre Intima zeigt keine Veränderungen.

Auf der rechten Pleura pulmonalis, die durch faserige, fibrinöse Auflagerung in flächenhafter und streifiger Anordnung verändert ist, sieht man etwa in der Höhe der 3.—4. Rippe an der lateralen Lungengrenze eine etwa $1^1/_2$ cm lange schlitzförmige Oeffnung. Aus dieser quillt bei Druck eine schmierige, bröckelige, krümelige, etwas übelriechende Eitermasse. Sondiert man die Oeffnung, so gelangt man tief ins Lungengewebe zu einer etwa welschnussgrossen Höhle, die missfarbene Massen enthält, und deren zackig-buch-

tige Wandung mit anderen cavernösen Zerfallsherden des Lungenparenchyms in Verbindung steht. Drückt man auf die in der Nähe liegenden Gewebspartien, so tritt aus zerklüfteten Substanzdefekten überall graugelblicher Eiter. Der Blutgehalt des Oberlappens der rechten Lunge ist sehr gering. Das Lungengewebe ist bis auf einige kleine graurötliche, anscheinend noch nicht stark inficierte Gewebsinseln in eine luftleere, durch mehrere Cavernen unterbrochene, schmutziggraue Masse umgewandelt. Der Mittel- und Unterlappen ist im Gegensatz zum Oberlappen dunkel blaurot verfärbt und von geringem Saft- und Blutgehalt. Das Gewebe ist zusammengepresst. Ausgeschnittene Stückchen sinken im Wasser unter. Der Oesophagus ist ohne Befund. Bei der Herausnahme des Kehlkopfes zeigen sich die Stimmbänder stark saftig durchtränkt, auf dem rechten Stimmband findet sich ein etwa hirsekorngrosser, graurötlicher, mit einem kleinen Eitertropf bedeckter Substanzverlust, dessen Ränder unterminiert sind. Die Trachea, sowie die grossen Bronchien haben eine leicht gerötete Schleimhaut.

Herz: Das Volumen entspricht der Faust der Leiche. Die Muskulatur des linken Ventrikels ist weich. Der rechte Ventrikel zeigt ebenfalls eine welke Konsistenz. Sein Volumen ist etwa hühnereigross, enthält eine mässige Menge Blut und Speckgerinnsel. Das Endocard ist nicht überall durchsichtig, sondern besonders gegen die Klappenränder zu milchig getrübt, leicht verdickt. Die Farbe der Muskulatur ist blassbräunlich. Im rechten Herzohr kein Inhalt. Das Foramen ovale ist

geschlossen, der rechte Vorhof mässig dilatiert. Die Tricuspidalis- und Pulmonalklappen verschlussfähig.

Linker Ventrikel: Muskulatur blassbraun, weich. Volumen der Kammer nicht erweitert. Im Endocard kleine, weissgraue Verdichtungen, sonst keine Veränderungen vorhanden. Speziell die Mitral- und Aortaklappen ohne pathologischen Befund.

Das Endocard des Vorhofes ist etwas verdickt und getrübt. Das Volumen desselben etwas erweitert. Die Trabekel sind abgeplattet, die Muskelsubstanz braunrot gefärbt.

Die Milz zeigt das Grössenverhältnis 20 : 10 : 4. (Das Volumen ist also vergrössert.) Die Kapsel im allgemeinen glatt, zeigt vereinzelte punktförmige, streifenförmige Verdickungen. Das Milzgewebe schneidet sich derb, über dem deutlich sichtbaren trabekulären Gerüst quillt die dunkelblaurote Pulpa hervor. Hie und da sieht man auch einige Malpighische Körperchen.

Die Beschreibung der Leber folgt in einem speziellen Abschnitt.

Die Gallenblase enthält eine geringe Menge braungelbe Galle. Die Nieren sind in ihrem Volumen stark vergrössert, von einer dicken Fettkapsel umhüllt. Die fibröse Kapsel ist mit dem Parenchym nirgendwo verwachsen, leicht abziehbar. Das Nierenparenchym schneidet sich weich. Auf der Schnittfläche ist die Grenze zwischen Mark und Rinde deutlich geschieden. Die Rindensubstanz grösstenteils deutlich gezeichnet, nur an einigen Stellen von dunklerem rotbraunen und hel-

lerem graugelben Streifen durchsetzt. Diese Streifen umfassen nur das Gebiet der Rinde und greifen nicht in die Marksubstanz über. Im allgemeinen macht die Farbe des Nierengewebes einen etwas trüben Eindruck.

Die Nebennieren zeigen keinen besonderen Befund. Tuberkulöse Veränderungen makroskopisch nicht sichtbar.

Im Magen findet sich eine trübe, graue Flüssigkeit von saurem, unangenehmem Geruch. Die Magenfalten lassen sich gut verstreichen, vereinzelt finden sich unter der Schleimhaut kleine, punktförmige Blutaustritte, die Serosa des Magens, wie die Serosa der verschiedenen Darmabschnitte sind gallertig gequollen. Die Schleimhaut des Darmrohres ist an einzelnen Stellen etwas hyperaemisch, von einigen spritzerartigen Blutaustritten durchsetzt. Anzeichen einer tuberkulösen Entzündung sind nicht vorhanden.

Gewichte:

Körpergewicht	66 kg
Linke Lunge	590 g
Rechte Lunge	600 g
Nieren	600 g
Herz	370 g
Leber	2830 g
Milz	550 g

Pathol.-anat. Diagnose:

Phthisis pulmonum beiderseits, Pyopneumothorax dexter. Gallertige und käsige Pneumonie mit Cavernenbildung und Durchbruch in die rechte

Pleurahöhle. Kompressionsatelektase des Mittel- und Unterlappens. Rechts Pleuritis adhaesiva chronica dextra mit Schwartenbildung. Tuberkulöse Peribronchitis des linken Oberlappens. Verkalkte Tuberkuloseherde der linken Spitze. Beginnende Atelektase des linken Unterlappens. Mässige Dilatation und Hypertrophie des Herzens. Sepsis. Septischer Milztumor. Fibröse Perihepatitis. Trübe Schwellung der Leber. Septische Embolie mit nekrotischen Stellen. Subscapuläre Haemorrhagien der Leber. Trübe Schwellung beider Nieren mit beginnender Stauung.

Klinisch, wie anatomisch traten im vorliegenden Fall die Lungenphthise mit der zuletzt ad finem führenden Sepsis, jedenfalls von dem vorhandenen Empyem der rechten Pleurahöhle herrührend, durchaus in den Vordergrund. Der Krankheitsprozess, der eigentliche Gegenstand unserer Betrachtung, ist das seltsame Aussehen der Leberkapsel bei Fehlen sämtlicher pathologischen Symptome einer Peritonitis. Klinisch machte dieser Leberzustand, falls man die kurz vor dem Tode von dem Patienten geäusserten Schmerzen in der rechten Perichondralgegend nicht darauf beziehen will, im Krankheitsbild resp. deren Folgen keine Symptome. Dass diesen Veränderungen der Leberkapsel auch nicht wesentliche, den Allgemeinzustand des Kranken beeinflussende Wirkungen entsprechen konnten, wird

die nun folgende genauere Beschreibung der Leber erkennen lassen.

Leberbefund:

Betrachtet man das Organ zunächst makroskopisch, so fällt neben dem vermehrten Volumen (2830 g) zunächst die Abstumpfung des unteren Leberrandes ins Auge. Im Gegensatz dazu ist der hintere und obere Leberrand atrophisch und wird von einer Kapselduplikatur mit durchziehenden Gefässen gebildet. Der palpierende Finger hat das Gefühl, als ob das Leberparenchym sich in einem gequollenen Zustande befindet. Fasst man die Leberkapsel näher ins Auge, so sieht man, dass der weitaus grösste Teil der Leberserosa von dem normalen Zustand nicht abweicht, von jeglichen Trübungen frei, glatt ist und spiegelt. Zeigen sich somit am serösen Ueberzug der Leber nirgends Spuren eines Entzündungsprozesses, so ist dagegen das Bindegewebsgerüst in der Tiefe der Sitz mannigfacher Veränderungen, und zwar sind die Prozesse vorwiegend auf der hinteren und oberen Fläche des linken Leberlappens resp. des Lobus quadratus lokalisiert. Hier ist die sonst überall durchsichtige Leberkapsel von einem reichen Gewirr grauweisser Streifen durchsetzt und dadurch das darunterliegende Lebergewebe nur an vereinzelten Stellen in Form unregelmässiger Figuren sichtbar. Die Anordnung dieser Gewebszüge ist verschiedener Art. Hier sieht man deutlich ein Blutgefäss als Richtungsbahn der faserigen Gewebsentwicklungen verlaufen, wo letztere gleichsam perivaskuläres Gewebe darstellen, an

anderen Stellen dagegen treten diese Verdichtungen makroskopisch scheinbar völlig selbständig auf. Diesen verschiedenen Leitbahnen entspricht auch eine verschiedene Zeichnung und Einteilung der Fläche. Umschliessen die mit den Blutgefässen verlaufenden Gewebszüge grössere polygonale Felder, die durch die dichotome Gefässanordnung regelmässiger erscheint, so bilden diejenigen Bindegewebsentwicklungen, welche selbständig auftreten, ein regelloses Gewirr. Teils treten sie auf als knotenförmige Verdichtungen, die nach den verschiedensten Richtungen sternförmig ihre Strahlen aussenden, teils bilden sie ein feines Geäder und geben dadurch der Fläche eine mehr marmorierte Zeichnung. Das Volumen dieser Bindegewebswucherung schwankt von den feinsten, kaum sichtbaren Faserzügen bis zu derben fibrösen Strängen von ca. $^1/_2$ cm Breite. Das Relief der Hinterfläche des linken Leberlappens hat hierdurch insofern eine Veränderung erfahren, als sich besonders an den Stellen der punktförmigen Bindegewebsentwicklungen Einziehungen entwickelten, welche dem Flächenniveau ein etwas hügeliges Aussehen geben. Die Grösse dieser abgegrenzten Bezirke ist im Maximum 2 : 1 cm, im Minimum 0,5 : 1 cm. Diese Gewebscentren stellen kleine Vertiefungen dar, über deren Ränder das weiche pastöse Leberparenchym hervorquillt. Neben diesen reinen Bindegewebsprodukten fallen besonders am hinteren und unteren Rand des Leberlappens kleine Kapselvenen und zahlreiche punktförmige Blutaustritte auf.

Legen wir nun an dieser Stelle einen Schnitt

durch die Kapsel tief in die Lebersubstanz, so klaffen die Schnittflächen weit, was auf erhöhten Innendruck schliessen lässt. Es repräsentiert sich das Leberparenchym in dunkler, trüb graubrauner Farbe, die an einigen Stellen von blassbräunlichen Inseln mit undeutlicher Muskatnusszeichnung unterbrochen werden. Diese Gewebsinseln sind hier und da mehr verwaschen und stellen unscharf begrenzte gelbliche bis schmutzig graugelbe, mit einem dunkleren Rand versehene Gewebsbezirke dar, welche sich über mehrere Läppchengruppen ausbreiten. Bei dem allgemeinen geringen Blutgehalt der Leber treten einige dunklere Gewebsbezirke von braunroter Farbe hervor von infarktähnlichem Charakter und die relativ umschriebenen Stauungsbezirken gleich sind. Während im allgemeinen die acinöse Zeichnung durch das trübe Aussehen der gesamten Schnittfläche nicht zu erkennen ist, kann man an einzelnen Stellen verschiedene Läppchengruppen resp. Läppchen, letztere sogar isoliert unterscheiden. Bei genauer Betrachtung sind diese Acini gleichsam aus dem Verbande herausgehoben und abgegrenzt. Die einzelnen Läppchen erscheinen hier als kleine, rundliche Gewebsbezirke mit rotem, punktförmigen Centrum und eingeschlossen von einer grauweissen Gewebszone. An den Acini ist dieser Gewebsmantel jedoch nur teilweise angedeutet. Verfolgen wir nun diese Bindegewebsscheiden weiter, so können wir sie noch an den feineren portalen Gefässen erkennen, um deren Lumen sie sich herumlegen. Unmittelbar unter den verdickten Stellen der Leberoberflächen sehen wir die

Bindegewebszüge, aber nicht nur im Verlauf der Gefässe, sondern sich auch frei entwickeln, derart, dass Faserstränge von den Gefässleitbahnen abbiegen, sich interlobulär in stecknadelkopfgrossen Punkten vereinigen und dadurch unregelmässige Gewebspartien von lappiger Form abgrenzen. Die knotenförmigen Gewebsmittelpunkte werden durch die emporquellende, stark gespannte Lebersubstanz unter das Schnittniveau versenkt und bilden grubige Vertiefungen. Vom Centrum gegen die Oberfläche der Leber diese faserigen Gewebsstränge verfolgend, sieht man an der hinteren Leberfläche und zwar besonders in der Region des linken Lappens oder Lobus quadratus, dass diese centralen Gewebszüge mit denen der Kapsel in enger Verbindung stehen, sich teils mit den Gefässen in dieselbe fortsetzen, teils frei zu den oben beschriebenen knotigen Vereinigungspunkten der Gewebsmaschen hinstreben und dort enden. Man hat den Eindruck, als ob von diesen Verdichtungscentren der Oberfläche aus sich der Process weiter in das Leberparenchym hineinentwickelt hätte. Im übrigen Lebergewebe ist im allgemeinen das periportale Bindegewebe nicht vermehrt.

Im Gegensatz zu den grösseren Portalgefässen zeigen die kleinen dagegen keine Bindegewebsentwicklungen. Die Gefässwände selbst sind ohne pathologischen Befund, das Lumen ist ohne Inhalt, die Intima glatt, was für sämtliche Lebergefässe zutrifft. Die Lymphdrüsen der Porta

hepatis weisen, abgesehen von einer leichten Schwellung, keine abnormen Zeichen auf.

Fassen wir aus dem Leberbefund nochmals das für uns Charakteristische heraus, so ergibt sich: eine partielle, besonders an der Leberrückfläche ausgebildete Verdickung der Kapsel durch Bindegewebe, welches teils in dem Verlauf der Kapselgefässe, teils selbständig in unregelmässig netzförmiger Anordnung auftritt. Von der Kapsel aus gehen Bindegewebsbalken in die Tiefe des Lebergewebes, welche schon makroskopisch deutliche Gefässe führen.

Mikroskopischer Befund:

Das Leberparenchym: Die Untersuchung des frischen Zupfpräparates in Kochsalzlösung zeigt die Leberzellen sehr gross, von veränderter Form, die statt kubisch rundlich ist und in einer Art Quellungszustand. Bei schwacher Vergrösserung enthalten die Zelleiber eine Trübung, welche den Zellkörper regelmässig durchsetzt. Bei starker Vergrösserung enthalten die geblähten Leberzellen noch sehr grosse, matte, nicht glänzende, rundliche Körnchen, die sich mit Neutralrot zum Teil intensiv färben. Fett ist in verschiedenen Zellen überhaupt nicht, in einigen nur in kleinsten vereinzelten Tröpfchen vorhanden.

Die Leberarterien: Schon makroskopisch war zu erkennen, dass das Blutgefässsystem nur insofern eine Veränderung aufwies, als die

bindegewebliche Stützsubstanz in geringem Grade vermehrt war. Diese Erscheinung war in erster Linie bei den portalen Gefässen mittleren und grösseren Kalibers zu konstatieren, während die kleineren Gefässe keine derartig verdickten Umhüllungen zeigten. Um so auffälliger muss daher der mikroskopische Befund werden, denn gerade an den kleineren Gefässen spielt sich ein Prozess ab, der mit der völligen Verlegung des Gefässlumens einhergegangen ist, denn fast bei jedem der mit Haematoxylin-Eosin gefärbten Schnitte entdecken wir zahlreiche Gefässe, die auf den verschiedenen Entwicklungsstadien dieses Obliterationsprozesses stehen. Hier ein Gefässrohr, welches durch faserige, kernarme Gewebsmassen fast vollständig gefüllt ist. An anderen Gefässstämmchen, die zwar schon verengt, aber doch noch zirkulationsfähig sind, sieht man von allen Seiten her ein zellreiches, faserarmes Gewebe sich in das Lumen des Rohres vorschieben. Bei starker Vergrösserung kann man erkennen, dass bei diesem Wucherungsvorgang nicht nur die Intimazellen, sondern auch das adventitielle Bindegewebe beteiligt ist. Bei Schnitten mit spezifischer Weigert'scher Elastinfärbung ergibt sich, dass die Elastica zwar überall gut färbbar ist, aber von den in das Innere der Gefässe eindringenden Bindegewebswucherungen an manchen Stellen durchbrochen wird und somit nicht mehr als geschlossener Ring, sondern in Form einiger fadenförmiger Fasern auftritt. Diese Vorgänge spielen sich besonders in den Gefässen des kapsulären Bindegewebes ab, sind jedoch auch in den mehr

central gelegenen zu beobachten. Eine Neubildung von Gefässen konnte nirgendwo nachgewiesen werden, dagegen traten in verschiedenen Bindegewebsbezirken Epithelschläuche bald quer, bald längs angeschnitten mit feinem Lumen ins Gesichtsfeld. Diese schlauchförmigen Gebilde setzen sich zusammen aus Zellen, deren Kerne lebhaft gefärbt, von ovaler Form und gleichmässig an einem Zellpol angeordnet sind. Während einige dieser Gebilde den Zusammenhang mit Gallengängen nachweisen liessen, traten andere, noch in sehr frühen Bildungsstadien begriffene Epithelröhrchen als eine sich von der Umgebung durch die Färbung deutlich abhebende, aber rings von echten Leberzellen eingeschlossene Zellreihe auf. Während die einen sich somit durch ihren direkten Ursprung aus den Gallengängen von selbst als solche charakterisieren, ist die Annahme in dem letzteren Falle, dass es vielleicht neugebildete Gallengangendothelien sind, berechtigt.

Das Bindegewebe: Das Bindegewebe interessiert hier sowohl seiner Lokalisation, als auch seiner Qualität nach. Betreffend der Lokalisation hatte es makroskopisch den Anschein, als halte es sich vorwiegend interlobulär, jedoch mikroskopisch erkennen wir vermöge der Hansen'schen Färbemethode teils lange, streifige Faserzüge in interacinöser Anordnung, daneben aber auch das Hineingreifen des Proliferationsprozesses in den Zellverband des Leberparenchyms, denn zwischen den einzelnen Leberzellbalken sieht man intensiv gefärbte, rote Streifen von fein fibrillärer Struktur, bald mit den Parenchymzellsträngen pa-

rallel verlaufend, bald zwischen die einzelnen Zellen eindringend und so eine Loslösung derselben aus ihrem normalen Zusammenhang bedingend. An einem Läppchen konnte sogar das direkte Hineinwuchern von Bindegewebe in das Innere beobachtet werden. In der Kapsel, entsprechend der makroskopisch sichtbaren Verdickungen mikroskopisch langstreifige Faserzüge, die häufig um Hohlräume angeordnet sind. Diese Hohlräume sind mit auf die Hansen'sche Färbung fuchsinfarben reagierenden Masse gefüllt und liegen entweder frei innerhalb der Bindegewebsmassen oder sind um Gefässe angeordnet. Die Lymphmassen lassen sich nach van Gieson als hyaline Lymphthromben deuten. In der Hansen'schen Methode aber haben wir nicht nur ein Mittel, fertiges Bindegewebe überhaupt zu erkennen, sondern reife Bindegewebsprodukte von den unreifen zu unterscheiden. Die vorausgehende Beschreibung und Reaktion der entsprechenden Gewebsteile hat uns gezeigt, dass diese Bindegewebswucherung Stadien abgeschlossener Entwicklung enthält. Neben diesen reifen Bindegewebsprodukten finden wir Bezirke, in denen weniger die Zellprodukte, sondern junge Zellen selbst vorwiegend vorhanden sind, woraus hervorgeht, dass der Wucherungsprozess nicht beendet ist, sondern noch anhält und sich zugleich als entzündlicher Vorgang darstellt. Betrachten wir in Haematoxylin-Eosinfärbung jetzt die Zellelemente der Bindesubstanzgruppe. Sie erscheinen hier mit deutlich tingiertem, fein granuliertem ovalen Kern, dessen Längsdurchmesser in zwei polständig an-

geordneten, spitz auslaufenden Protoplasmafortsätzen endet, welche der Zelle eine spindelförmige Gestalt geben (Fibroplasten). Nach van Gieson erscheint das Plasma dieser Zellen gegenüber den intensiv rot tingierten Bindegewebsfasern weniger stark gefärbt. Diese Zellen sind an manchen Stellen der Präparate häufig, an anderen wiegen die reifen Bindegewebsfasern mit ihren kleinen, randständig angeordneten Kernen vor. Den Charakter der Entzündung erhält der Wucherungsprozess vor allem durch das Vorhandensein corpusculärer Blutelemente, und zwar treten diese einmal nicht zahlreicher als die polynucleären Leucocyten mit fragmentiertem Kern auf. Weitaus aber überwiegen hier die typischen Begleiter entzündlicher Neubildungen, die mononucleären Formen der Wanderzellen. Die einkernigen Elemente treten hier wiederum in verschiedenen Formen auf, teils als Rundzellen mit relativ grossem, stark granulierten und gefärbten Kern und schmaler protoplasmatischer Randzone, teils als grosse mononucleäre Lymphocyten mit grosser, das stark gefärbte Chromatingerüst in Form von wandständigen Körnern zeigenden und mit einer breiteren Protoplasmaumhüllung, die etwas gekörnt ist. Ausser diesen Zellformen treten noch Zellen auf, die mehr den mittelgrossen und grösseren Rundzellen entsprechen und auch solche, die ein deutlich gekörntes Aussehen und einen dunkler gefärbten Rand erkennen liessen. Neben diesen fallen Gebilde von sehr bedeutender Flächengrösse unregelmässiger Form, geringem Dickendurchmesser, platte Scheiben darstellend, auf. Ihr Proto-

plasma färbt sich nur schwach, und der unregelmässig gelagerte Zellkern trägt sein Chromatin in Form von kleinen, intensiv gefärbten Punkten. Auf dem Querschnitt oder von der Kante gesehen, können diese Zellformen leicht spindelförmige Bindegewebszellen mit weit ausgezogenem Protoplasma vordeuten. Bezüglich der oben erwähnten, den Rundzellen ähnliche Zellformen mit dunkel gefärbtem Rand ist zu erwähnen, dass es sich bei diesen um typische Plasmazellen handelt, welche zwischen den anderen liegen. Es entsprechen diese Bilder den Verhältnissen, wie sie Marchand in seiner Arbeit „Prozesse der Wundheilung" Fig. 7 S. 102 darstellt.

Eine kurze Zusammenfassung des mikroskopischen Leberbefundes ergibt, dass im Vordergrund der Veränderungen die Entwicklung eines feineren und gröberen Bindegewebsnetzes teils innerhalb der Leberkapsel, teils von dieser ausstrahlend, in das Innere der Lebersubstanz steht. Diese Neubildungsvorgänge spielen sich vorwiegend auf der Rückfläche der Leber und zwar auf der Oberfläche des linken Lappens resp. Lobus quadratus ab. Der Charakter dieser Bindegewebswucherung stellt sich nach dem mikroskopischen Befund als ein produktiver Entzündungsprozess dar, der an einigen Stellen bereits längere Zeit gedauert hat und zu fertigem reifen Bindegewebe wurde. Andererseits jedoch weist das vereinzelt reichliche Vorhandensein junger Bindegewebszellen und kleinzelliger Infiltrationen darauf hin, dass diese Proliferationserscheinungen noch keineswegs beim Tode des Patienten abge-

schlossen waren, sondern den produktiven Charakter in sich trugen; was die Dauer dieses pathologischen Befundes anlangt, so können wir nur sagen, dass es sich um einen chronisch entzündlichen Prozess handelt.

Es wäre jetzt auf die Ursachen dieser Bindegewebsneubildungen und zwar 1. in bezug auf ihre Lokalisation einzugehen. Wir haben gesehen, dass vorwiegend die Kapsel der Sitz dieser wuchernden Bindegewebsstränge ist, und dass gerade hier die Obliteration der kleinen Gefässe durch faserige Substanzmassen am stärksten ausgeprägt ist. Die Tatsache, dass diese Erscheinungen in allen Fällen sich bei Individuen mit ausgesprochener Lungentuberkulose und Adhäsivpleuritis resp. Empyem vorfanden, macht es wahrscheinlich, dass hier ein Zusammenhang zwischen den beiden Krankheitsprozessen besteht. Es muss sich dabei keineswegs etwa um notwendige Wirkung der Tuberkelbazillen handeln, ja es ist sogar unwahrscheinlich, da wir in den erkrankten Leberpartien nur die Erscheinung einer produktiven Entzündung, nicht aber die Bildung echter umschriebener Tuberkelknötchen finden. Wir müssen eher annehmen, dass es sich um toxische Wirkungen der Tuberkelbazillen oder um Wirkungen irgendwelcher anderer das tuberkulöse Virus begleitender Infektionsstoffe (Mischinfektion) handelt. Dafür spricht namentlich der hier angegebene Fall, wo wir ein Pyopneumothorax konstatierten. Der Weg für das Eindringen schädlicher Noxen von der Pleurahöhle auf die Leberkapsel ist in dem vorliegenden Krankheits-

falle durch den Verlauf des Lymphstromes gegeben.

Um die Zeichnung der Bindegewebsentwicklung auf der Leberkapsel näher zu erklären, ist es nicht ganz entbehrlich, auf die anatomische Anordnung der Lymphbahn und ihren Verlauf zur Umgebung kurz zu skizzieren.

Im allgemeinen ist man über den Verlauf der Lymphbahn an der Oberfläche der Leber noch nicht genau unterrichtet. Hauptsächlich wohl wegen der Schwierigkeit der Injektionstechnik. Im Mascagni'schen Atlas finden sich zwar schon sehr genaue Skizzen über die Verbreitungsart und Richtung der Lymphgefässe der Leberkapsel, jedoch ist ihre Darstellung nicht unanfechtbar und kann auch keine praktische Verwertung für uns deshalb haben, als wir heute noch nicht imstande sind, diesen Bildern sichere Beobachtungen an die Seite zu stellen, eben aus der Schwierigkeit der Injektionstechnik. Nachuntersuchungen der Mascagni'schen Angaben sind in der Mitte des vorigen Jahrhunderts besonders von französischen Forschern vorgenommen worden. Sappey gibt an, dass die Lymphgefässe der Leberkapsel frei für sich verlaufen, teils aber auch mit den Gefässen in die Tiefe der Leber dringen. In Bezug auf ihren Zusammenhang mit dem Zwerchfell und der Pleurahöhle sind sie derart angeordnet, dass die oberflächlichen Lymphgefässe der vorderen Leberfläche zum Ligamentum falciforme, die der hinteren zum Ligamentum cornarium ihren Weg nehmen. Besonders aber schlagen die der hinteren Flächen des linken Leberlappens dadurch,

dass sie direkt durch das Zwerchfell in der Umgebung der Vena cava inferia gehen, die lymphatische Brücke zwischen Pleurahöhle und Leberkapsel.

Von deutschen Forschern ist es besonders L. Teichmann, der in seinem Werk „Das Saugadersystem" die Untersuchungen Mascagnis nachprüfte. Er äussert sich über ihre Anordnung folgendermassen: „Die oberflächlichen Lymphgefässcapillaren der menschlichen Leber bilden ein Netz, welches nur aus einer Schicht besteht. Sie liegen in dem Peritonealüberzuge und zwar in seiner untersten Lage. Die Maschen, welche die oberflächlichen Lymphgefässcapillaren bilden, sind verschieden gross, auch die Weite der einzelnen Gefässe ist mannigfach. Wie in anderen Organen, besitzen auch hier die Kapillaren Einschnürungen und Ausbuchtungen. Diese Unregelmässigkeit wird manchmal noch dadurch erhöht, dass sich in den Netzen zahlreiche Saugaderzellen finden, welche unter Umständen eine bedeutende Grösse erreichen und Lymphbehälter sind. Die Lymphkapillaren der Lebersubstanz konnte ich bis jetzt zu ihrem Eintritt in das Leberläppchen verfolgen. Die Kapillaren, welche ausserhalb der Leberläppchen liegen, haben ein regelmässigeres Aussehen als jene auf der Oberfläche. Sie bilden entweder Netze von grossen ungleichen Maschen, oder sie laufen als einzelne Gefässe hin; in ihrem Verlaufe folgen sie den Venen interlobularis der Arteria hepatica und Ductus biliosi. Sind es einfache Stämmchen, so finden sie sich gewöhnlich in grösserer Zahl und liegen nach aussen von den

sogenannten Gefässen. Bilden sie dagegen Netze, so werden die Arteria hepatica, Vena interlobularis und die Gallengänge von ihnen umsponnen. In Bezug auf die Zahl der Verbindungen der peripherischen und der tiefen Lymphgefässe konnte ich keine Norm vorfinden. Dieselben liegen manchmal ganz nahe beieinander, manchmal in der Entfernung von einigen oder mehreren Linien voneinander. In anderen Fällen dagegen findet man in grösseren Strecken kaum eine Kommunikation. Die Verlaufsrichtung der Lymphgefässstämme ist eine verschiedene, sie können bald diese, bald jene Richtung nehmen, was von der Gegend, in der sie liegen, abhängig ist. So verlaufen die Stämme, welche auf der konvexen Fläche entstehen, in der Richtung nach dem Ligamentum suspensorium hepatis, Lig. coronaria und triangularia. Sie vereinigen sich untereinander zu stärkeren Stämmen, welche meist in der Richtung des Lig. suspensorium hepatis zum Teil aber auch an der Grenze zwischen den Lig. coronaria und triangularia das Zwerchfell durchschneiden. Hingegen die Stämme, welche auf der konkaven Fläche der Leber entstehen, sammeln sich in der Gegend der Gallenblase, der Vena porta etc., wo die meisten von ihnen in die Pfortaderdrüsen übergehen."

Rauber spricht sich folgendermassen aus: „Es gibt oberflächliche und tiefe Lymphgefässe der Leber. Die Lymphkapillaren der ersteren bilden ein sehr dichtes Netz, dessen ableitende Stämmchen der Vasa vaginalia folgen, die tiefen Lymphgefässe umspinnen die Pfortaderäste, be-

gleiten auch die Verzweigungen der Arteria hepatica, der Gallengänge und der Vena hepatica. Sie stehen mit dem oberflächlichen Netze in vielfacher Verbindung und kommen in der Leberpforte als grössere Stämmchen zum Vorschein. Die feinsten Lymphgefässe im Innern der Läppchen liegen zwischen den Leberzellen und Blutkapillaren und stellen perivaskuläre Lymphräume dar."

Bei den Beobachtungen widersprechen sich die Angaben Sappeys und Teichmanns in dem Punkte des Verlaufes der Lymphgefässbahnen der hinteren Leberfläche. Jedoch hindert dieser differente Befund nicht den lymphatischen Zusammenhang der Bauch- und Brusthöhle, denn es ist erwiesen, dass ein stetiger Lymphstrom zwischen Brust- und Bauchraum durch sog. Zwerchfellstomata stattfindet, der sich von der Bauchhöhle zur Brusthöhle bewegt.

Diese Anordnung der Lymphbahnen legt wohl nahe, anzunehmen, dass die entzündlichen Prozesse in der Leberkapsel durch Uebergreifen eines entzündlichen Virus von der Pleurahöhle zustande gekommen sei. Allerdings müssen wir die Voraussetzung machen, dass die Infektion entgegen der Richtung des normalen Lymphstromes sich ausgebreitet hatte; aber retrograde Wanderung von Infektionserregern oder Toxinen bei der Verbreitung von Allgemeininfektion ist eine häufig beobachtete Erscheinung. Die Infektion ist in den genannten Bezirken um so wahrscheinlicher, als wir ein Empyem der rechten Pleurahöhle vor uns haben und durch die Verwachsung der Pleura-

höhle es zu vielfachen Obliterationen der Lymphbahn und Behinderung des normalen Lymphstromes kommen musste. Das Eigentümliche des ganzen Prozesses liegt bei der Auffassung, diese entzündliche Bindegewebswucherung als eine chronische Reaktion der inficierten Lymphbahn anzusprechen, darin, dass die Serosa sonst durchaus unverändert ist. Für die Annahme dieses Infektionsvorganges spricht auch besonders, dass die Intensität der entzündlichen Proliferationsvorgänge am grössten in der Leberkapsel ist, dass von Verdichtungscentren der Kapsel aus Septen ins Parenchym dringen, und dass wir um die mit einer hyalinen Masse gefüllten Lymphbahnen Bindegewebe nachweisen können. Auch die Anordnung der gewucherten Bindegewebsstränge stimmt überein mit dem Verlauf der Lymphgefässe, und zwar lässt sich das Entstehen der punktförmigen Gewebscentren sehr gut mit dem Vorhandensein der dort befindlichen Teichmann'schen Lymphbehälter in Einklang bringen. Es käme noch in Betracht, inwieweit etwa eine einfache Zirkulationsbehinderung als aetiologisches Moment für das Auftreten dieser Kapselverdickung in Betracht kommen könnte.

Im vorliegenden Fall wäre bei dem chronischen Destruktionsprozess in der Lunge, bei der Entwicklung des Pyopneumothorax rechts und damit Ausfall des grösseren Abschnittes der rechten Lunge schon eine beträchtliche Zirkulationserschwerung vorhanden. Zieht man hierbei noch die allgemeine und tuberkulös-toxische Infektion als das Herz lähmende Faktoren in Be-

tracht, so könnten, theoretisch betrachtet, daraus eine Rückstauung des Blutes und damit der Lymphe im Leberkreislauf resultieren. Der tatsächliche Leberbefund weist aber keine derartig schweren Stauungserscheinungen auf. Von Stauungsinduration ist nichts zu sehen, wir haben vor uns ein allgemein vergrössertes, geschwollenes und einige kleine Stauungsbezirke aufweisendes Organ mit den Anzeichen von Oedem. Diese Erscheinungen sind nicht nur durch die geringe Zirkulationsstörung, sondern auch durch den septicopyaemischen Prozess erklärt. Abgesehen hiervon, bliebe bei der Auffassung des Prozesses als Stauungsinduration noch die Erklärung, weshalb wir gerade die Kapselverdickungen so stark ausgeprägt finden, offen. Ausserdem, dass die Kapsel im Bereich chronisch interstitieller Wucherungen erfahrungsgemäss regelmässig erhebliche Verdickungen zu zeigen pflegt, tritt hier noch an vielen der Gefässe ein vollkommener Verschluss des Lumens durch eine Bindegewebswucherung, welche nicht einer einfachen hypeplastischen Wucherung der Intima (im Sinne von Jores) entspricht, sondern den Charakter eines faserig umgewandelten Granulationsgewebes bei Organisation von Thromben aufweist, auf und bezüglich der elastischen Faser den von Jores als regenerative Wucherung derselben bezeichneten Typus erkennen lässt. Als Ursache der Thrombenbildung liesse sich die Beladung der Lymphe mit Infektionsstoffen, andererseits die Stauung der Lymphe in Betracht ziehen.

Eine kurze Zusammenstellung der

vorausgehenden Beobachtungen ergibt folgendes Resultat: Es handelt sich um einen chronisch-produktiven Entzündungsprozess der Leberkapsel und eine Fortsetzung der Bindegewebswucherung in die Lebersubstanz. Besonders charakteristisch ist, dass vorwiegend die Leberserosa die Veränderungen, welche sich im Verlauf der Kapselgefässe, teils in der Anordnung der Lymphbahnen abspielte, zeigte, dass dagegen die centralen Teile der Leber wenig oder gar keine Proliferationsvorgänge des Bindegewebes aufwies. Für die Erklärung dieses Befundes wurde die Tatsache, dass dieser pathologische Prozess an der Leberkapsel in den von mir beobachteten Fällen mit Lungentuberkulose resp. Pyopneumothorax kombiniert war, wichtig. Denn es liesse sich denken, dass die Entzündung der Leberkapsel durch toxische Wirkung der Tuberkelbazillen oder durch Mischinfektion auf dem Lymphweg entstanden sei. — Jedoch ist die Auffassung, diesen pathologischen Zustand als eine in Entwicklung begriffene idiopathische Erkrankung der Leberkapsel, Curschmann'sche Zuckergussleber, nicht ohne weiteres abzuweisen. Darauf hinzuweisen wäre noch, dass ähnliche Zeichnungen die Leberkapsel auch bei den verschiedenen Formen von Leberscirrhose auftreten. Jedoch ein Blick auf die Lebersubstanz dieser Fälle zeigte, dass die Leberserosa starke, das Lebergewebe keine oder nur geringe Bindegewebswucherungen zeigte.

Zum Schlusse spreche ich dem Herrn Obermedizinalrat Professor Dr. v. Bollinger für die Uebernahme des Referates, sowie Herrn Professor Dr. Schmaus für die gütige Ueberlassung des Falles und die reichliche Unterstützung an dieser Stelle meinen bessten Dank aus.

Literaturverzeichnis.

Anatomie.

Teichmann: Das Saugadersystem. Leipzig 1861.
Mascagni: Anatomischer Atlas.
Rauber: Lehrbuch der Anatomie. Neue Auflage.

Pathologie.

Lehrbuch der spez. patholog. Anatomie von Johannes Orth. Berlin 1887.
Lehrbuch der spez. pathol. Anatomie: Kaufmann. Berlin 1896.
Handbuch der pathol. Anatomie von Klebs. Berlin 1869.
Marchand: „Prozesse der Wundheilung".
Frerichs: Die Erkrankungen der Leber.

Lebenslauf.

Geboren am 31. August 1878 zu Hamm in Westfalen, besuchte ich zunächst die Volksschule und das Gymnasium daselbst. Das Abiturientenexamen bestand ich Ostern 1900 und ging dann nach München, um Medizin zu studieren. Meine Studienzeit absolvierte ich mit Ausnahme des Wintersemesters 1903/04, welches ich in Berlin zubrachte, an der Ludwig Maximilians-Universität in München. Das Physicum bestand ich Ostern 1902, die ärztliche Prüfung am 1. Februar 1905.